



GOVERNO DO ESTADO DO RIO DE JANEIRO
SECRETARIA DE ESTADO DE SEGURANÇA - SESEG
CHEFIA DA POLÍCIA CIVIL DO ESTADO DO RIO DE JANEIRO
DEPARTAMENTO DE POLÍCIA TÉCNICO-CIENTÍFICA
IML - Afrânio Peixoto
Avenida Francisco Bicalho, 300 Centro, RIO DE
JANEIRO - Tel: 2333-7515

D.H.
E-001063576/1901/2018
M 01.08.2018

LAUDO DE EXAME DE NECROPSIA

Laudo: IML-RJ-CMD-008221/2018 Data da Requisição: 14/03/2018
Procedimento: 901-00385/2018 Recebimento da Requisição: 15/03/2018
Requisição: 017619-1901/2018 01:13:44
GRC: 90103722018 Encerramento do Laudo: 15/03/2018 04:39:17
Processo: Prontuário: 540-07320/2018
Órgão Requisitante: DH - CAPITAL

Preâmbulo:

Pelo Diretor REGINALDO FRANKLIN PEREIRA - Matrícula 888.507-1 do IML - Afrânio Peixoto foi designado o(s) perito(s) legista(s) CLAUDIO AMORIM SIMÕES para proceder(em) ao exame Necropsia - a fim de ser atendida a requisição supra, descrevendo com verdade, e com todas as circunstâncias, e que encontrar(em), descobrir(em) e observar(em), e, bem assim, para responder aos quesitos abaixo.

Histórico:

Em conseqüência, passou o perito a fazer o exame ordenado e investigações que julgou necessário, findo o qual declara: Deu entrada no Serviço de Necropsia deste Órgão às 01:13 de 15/03/2018, um cadáver acompanhado da Guia nº 901 0372/2018 do(a) IML - Afrânio Peixoto, na qual consta: "Nome: ANDERSON PEDRO MATIAS GOMES; sexo: Masculino; cor: Branca; idade: 39; nacionalidade: Brasileira; residência: - -; fato: Homicídio; Conseqüência/causa: Não informado; Circunstância: 1- Qual o conteúdo do estômago da vítima e estado digestivo? É possível verificar o tempo transcorrido entre a última refeição e a morte?

2- Há elementos que possam indicar a que distância o atirador/arma estava da vítima?

3- Delimitem-se os ângulos de entrada e a direção do projétil de arma de fogo.

4- Há evidência de que se trata de projétil de alta energia?

5- o sangue ou urina da vítima indico o uso de alguma substância tóxica (drogas/álcool)?; Removido de: Rua JOAQUIM PALHARES, 330 - ESTACIO - RIO DE JANEIRO.

Descrição:

Início do Exame: 15/03/2018 03:00:00 Fim do Exame: 15/03/2018 04:39:1
EXAME EXTERNO- cadáver de um homem de com branca, medindo aproximadamente 165 cm de estatura, compleição física mediana, aparentando bom estado de nutrição e faixa etária na quarta década de vida; em rigidez muscular generalizada, com livores violáceos, tênues e fixos nas regiões posteriores do corpo; o couro cabeludo dá implantação a cabelos pretos, lisos e curtos; barba e bigode por fazer; na região parietal posterior direita, tumefação ovalar, medindo 40 mm maior eixo, sobre esta, ferida linear, bordas irregulares, medindo 30 mm de extensão, não penetrando a estrutura óssea adjacente; apresenta três feridas ovalares, de bordas escoriadas e invertidas, compatíveis com orifícios de entrada de projéteis de arma de fogo, com disparo da direita para a



GOVERNO DO ESTADO DO RIO DE JANEIRO
SECRETARIA DE ESTADO DE SEGURANÇA - SESEG
CHEFIA DA POLÍCIA CIVIL DO ESTADO DO RIO DE JANEIRO
DEPARTAMENTO DE POLÍCIA TÉCNICO-CIENTÍFICA
IML - Afrânio Peixoto
Avenida Francisco Bicalho, 300 Centro - RIO DE
JANEIRO - Tel: 2333-7515

LAUDO DE EXAME DE NECROPSIA

Laudo: IML-RJ-CMD-008221/2018 Data da Requisição: 14/03/2018
Procedimento: 901-00385/2018 Recebimento da Requisição: 15/03/2018
Requisição: 017619-1901/2018 01:13:44
GRC: 90103722018 Encerramento do Laudo: 15/03/2018 04:39:17
Processo: Prontuário: 540-07320/2018
Órgão Requisitante: DH - CAPITAL

esquerda, de trás para frente, localizadas: região escapular direita, terço superior, região espondileia torácica, paramediana direita, abaixo da anteriormente descrita, espondileia torácica, nível do sétimo arco costal direito, posteriormente, medial ao terço médio da região dorsal direita; todas representadas no esquema pelas letras E; na região dorsal lateral esquerda, em transversal, ferida em canaleta, enegrecida, compatível com raspão de projétil de arma de fogo; fratura da clavícula esquerda, nível da articulação acromioclavicular; da musculatura peitoral esquerda é removido projétil de arma de fogo, parcialmente deformado na ponta, revestido de metal amarelo; sem outros sinais de violência na superfície corporal; **EXAME INTERNO**- rebatido os retalhos do couro cabeludo, com pequena infiltração hemorrágica, à direita, posteriormente; abóbada craniana íntegra; realizada incisão mediana e retirado o plastrão condroesternal; cavidades pleural e pericárdica, com grande quantidade de sangue; hematoma no mediastino superior; pulmões, o direito com laceração, no lobo superior, tipo túnel destrutivo e hemorrágico; o esquerdo, idem, no lobo inferior; laceração, também, dos vasos subclávios esquerdos, e vasos da base cardíaca; a cavidade peritoneal sem sangue; vísceras abdominais sem sinais de violência; após diversas incisões no plano muscular profundo, e ampla exposição do gradil costal esquerdo, não foram localizados os demais projéteis de arma de fogo, não estando em operação a radioscopia, devido problemas técnicos com a aparelhagem de raio x.

Discussão:

A morte decorreu de ferimentos penetrantes do tórax, da direita para a esquerda, de trás para frente, com conseqüente lesão vascular, laceração dos pulmões e hemorragia interna, tendo como agente vulnerante, projéteis de arma de fogo de baixa energia cinética.

Das respostas aos quesitos:

1) Houve morte?

sim

2) Qual foi a causa da morte?

Ferimentos penetrantes do tórax, com hemorragia interna.

3) Qual foi o instrumento ou meio que produziu a morte?

Projétil de arma de fogo.



GOVERNO DO ESTADO DO RIO DE JANEIRO
SECRETARIA DE ESTADO DE SEGURANÇA - SESEG
CHEFIA DA POLÍCIA CIVIL DO ESTADO DO RIO DE JANEIRO
DEPARTAMENTO DE POLÍCIA TÉCNICO-CIENTÍFICA
IML - Afrânio Peixoto
Avenida Francisco Bicalho, 300 Centro - RIO DE
JANEIRO - Tel: 2333-7515

1098

LAUDO DE EXAME DE NECROPSIA

Laudo: IML-RJ-CMD-008221/2018 Data da Requisição: 14/03/2018
Procedimento: 901-00385/2018 Recebimento da Requisição: 15/03/2018
Requisição: 017619-1901/2018 01:13:44
GRC: 90103722018 Encerramento do Laudo: 15/03/2018 04:39:17
Processo: Prontuário: 540-07320/2018
Órgão Requiritante: DH - CAPITAL

4) Foi produzido por meio de veneno, fogo, explosivo, asfixia ou tortura, ou por outro meio insidioso ou cruel (resposta especificada)?

Prejudicado pelo desconhecimento da dinâmica do evento.

5) Outras considerações objetivas relacionadas aos vestígios produzidos pela morte, a critério do Senhor Perito Legista.
Não

CLAUDIO AMORIM SIMÕES
Perito Legista
870.736-6 - CRM 52-63874-9



1299

ESQUEMA DAS LESÕES EXISTENTES NA FACE ANTERIOR DO CORPO.

NOME: Anderson Pedro Matos LAUDO Nº: _____

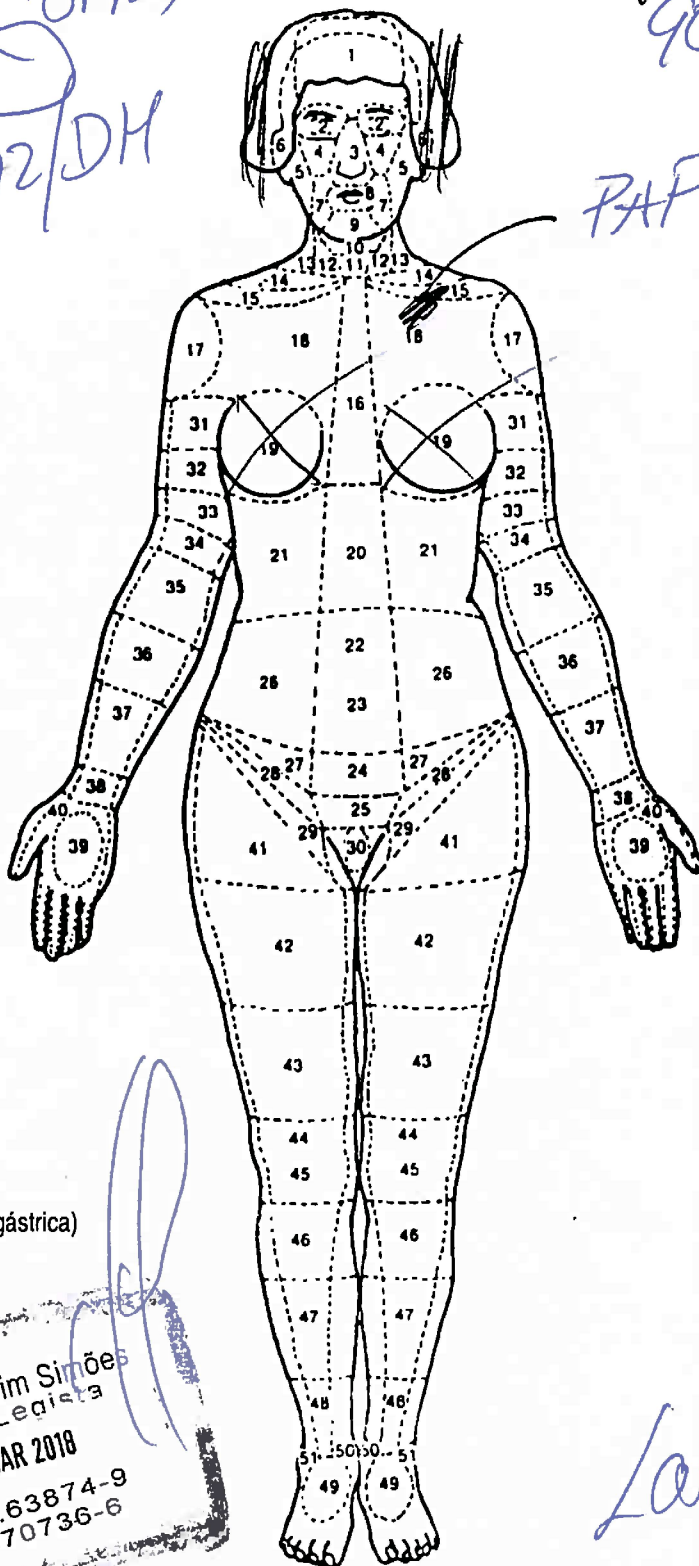
Gomas
372/DH

901-00385/2018

Regiões

- 1 - Frontal
- 2 - Orbitárias
- 3 - Nasal
- 4 - Malares
- 5 - Masseterinas
- 6 - Auriculares
- 7 - Bucinadoras
- 8 - Labial
- 9 - Mentoniana
- 10 - Supra-Hióidea
- 11 - Infra-Hióidea
- 12 - Carotidianas
- 13 - Supraclaviculares
- 14 - Claviculares
- 15 - Infraclaviculares
- 16 - Esternal
- 17 - Deltoidianas
- 18 - Torácicas
- 19 - Mamárias
- 20 - Epigástrica
- 21 - Hipocôndrios
- 22 - Abdominal (Mesogástrica)
- 23 - Umbilical
- 24 - Hipogástrica

- 25 - Pubiana
- 26 - Flancos
- 27 - Fôssas Iílicas
- 28 - Inguinais
- 29 - Crurais
- 30 - Vulvar
- 31 - Terços superiores dos braços
- 32 - Terços médios dos braços
- 33 - Terços inferiores dos braços
- 34 - Dobras anteriores dos cotovelos
- 35 - Terços superiores dos antebraços
- 36 - Terços médios dos antebraços
- 37 - Terços inferiores dos antebraços
- 38 - Punhos
- 39 - Côncavos das mãos
- 40 - Faces palmares das mãos
- 41 - Terços superiores das coxas
- 42 - Terços médios das coxas
- 43 - Terços inferiores das coxas
- 44 - Anteriores dos joelhos
- 45 - Rotulianas
- 46 - Terços superiores das pernas
- 47 - Terços médios das pernas
- 48 - Terços inferiores das pernas
- 49 - Dorsais dos pés
- 50 - Maleolares internas
- 51 - Maleolares externas



Cláudio Amorim Simões
Médico Legista
15 MAR 2018
CRM 52.63874-9
Matr. 870736-6

Laudo 008221/2018

FIGURA: _____

PERITO: _____

PERITO: _____




1300

Esquema das lesões localizadas na face posterior do

corpo de Anderson Pedro
Mattos Goulas

Periciado em 21/03/2018
Pelos peritos Drs. Stáudio Amorim Simões



Regiões:

- 1 - Parietal
- 2 - Occipital
- 3 - Temporal
- 4 - Cervical
- 5 - Supre-escapular
- 6 - Escapular
- 7 - Dorsal
- 8 - Lombar
- 9 - Ilíaca
- 10 - Espondilíea
- 11 - Sacro-Cocclgea
- 12 - Glútea
- 13 - Terço superior da coxa
- 14 - Terço médio da coxa
- 15 - Terço inferior da coxa
- 16 - Poplitéia
- 17 - Terço superior da perna
- 18 - Terço médio da perna
- 19 - Terço inferior da perna
- 20 - Maleolar externa
- 21 - Calcânica
- 22 - Borda externa do pé
- 23 - Deltoídiana
- 24 - Terço superior do braço
- 25 - Terço médio do braço
- 26 - Terço Inferior do braço
- 27 - Cotovêlo
- 28 - Terço superior do antebraço
- 29 - Terço médio do antebraço
- 30 - Terço inferior do antebraço
- 31 - Punho
- 32 - Face dorsal da mão

RO
901-00385/2018
372/DH

Lauro
008221/2018

