



GOVERNO DO ESTADO DO RIO DE JANEIRO  
SECRETARIA DE ESTADO DE SEGURANÇA - SESEG  
CHEFIA DA POLÍCIA CIVIL DO ESTADO DO RIO DE JANEIRO  
DEPARTAMENTO DE POLÍCIA TÉCNICO-CIENTÍFICA  
IML - Afrânio Peixoto  
Avenida Francisco Bicalho, 300 Centro - RIO DE  
JANEIRO - Tel: 2333-7515

1302

D.H.  
E-00063589/1901/2018  
01.08.2018

### LAUDO DE EXAME DE NECROPSIA

Laudo: IML-RJ-CMD-008220/2018 Data da Requisição: 14/03/2018  
Procedimento: 901-00385/2018 Recebimento da Requisição: 15/03/2018  
Requisição: 017618-1901/2018 01:16:28  
GRC: 90103712018 Encerramento do Laudo: 15/03/2018 04:15:04  
Processo: Prontuário: 540-07321/2018  
Órgão Requisitante: DH - CAPITAL

#### Preâmbulo:

Pelo Diretor REGINALDO FRANKLIN PEREIRA - Matrícula 888.507-1 do IML - Afrânio Peixoto foi designado o(s) perito(s) legista(s) CLAUDIO AMORIM SIMÕES para proceder(em) ao exame Necropsia - a fim de ser atendida a requisição supra, descrevendo com verdade, e com todas as circunstâncias, e que encontrar(em), descobrir(em) e observar(em), e, bem assim, para responder aos quesitos abaixo.

#### Histórico:

Em consequência, passou o perito a fazer o exame ordenado e investigações que julgou necessário, findo o qual declara: Deu entrada no Serviço de Necropsia deste Órgão às 01:16 de 15/03/2018, um cadáver acompanhado da Guia nº 901 0371/2018 do(a) IML - Afrânio Peixoto, na qual consta: "Nome: MARIELLE FRANCISCO DA SILVA; sexo: Feminino; cor: Parda; idade: 38; nacionalidade: Brasileira; residência: Rua AGUIAR MOREIRA, 663 APTº 201 - BONSUCESSO - RIO DE JANEIRO; fato: Homicídio; Consequência/causa: Não informado; Circunstância: 1- Qual o conteúdo do estômago da vítima e estado digestivo? É possível verificar o tempo transcorrido entre a última refeição e a morte?

2- Há elementos que possam indicar a que distância o atirador/arma estava da vítima?

3- Delimitem-se os ângulos de entrada e a direção do projétil de arma de fogo.

4- Há evidência de que se trata de projétil de alta energia?

5- o sangue ou urina da vítima indicam o uso de alguma substância tóxica (drogas/álcool)?; Removido de: Rua JOAQUIM PALHARES, 330 - ESTACIO - RIO DE JANEIRO.

#### Descrição:

Início do Exame: 15/03/2018 02:00:00 Fim do Exame: 15/03/2018 04:15:0  
EXAME EXTERNO- cadáver de uma mulher adulta, cor parda, medindo 170cm de estatura, trajando: camiseta de alça, em malha azul marinho, soutien azul marinho, bermuda longa, estampada, com tema floral, calcinha rosa, sandália de couro em faixas, cor tijolo; é de complexão física mediana, aparentando bom estado de nutrição e faixa etária na quarta década de vida; em rigidez muscular generalizada, ausência de livores cadavéricos; o couro cabeludo dá implantação a cabelos tingidos de amarelo, encarapinhados, de tamanho médio; blefarohematoma bilateral, mais intenso à direita; o olho direito vazado, com suas estruturas exteriorizadas (S2); o contralateral, com laceração das



GOVERNO DO ESTADO DO RIO DE JANEIRO  
SECRETARIA DE ESTADO DE SEGURANÇA - SESEG  
CHEFIA DA POLÍCIA CIVIL DO ESTADO DO RIO DE JANEIRO  
DEPARTAMENTO DE POLÍCIA TÉCNICO-CIENTÍFICA  
IML - Afrânio Peixoto  
Avenida Francisco Bicalho, 300 Centro - RIO DE  
JANEIRO - Tel: 2333-7515

1303

### LAUDO DE EXAME DE NECROPSIA

---

Laudo: IML-RJ-CMD-008220/2018    Data da Requisição: 14/03/2018  
Procedimento: 901-00385/2018    Recebimento da Requisição: 15/03/2018  
Requisição: 017618-1901/2018    01:16:28  
GRC: 90103712018    Encerramento do Laudo: 15/03/2018    04:15:04  
Processo:    Prontuário: 540-07321/2018  
Órgão Requiritante: DH - CAPITAL

---

estruturas posteriores; do conduto auditivo esquerdo surge sangue; na hemiface direita e região cervical lateral direita, diversas escoriações, algumas puntiformes, outras ovais, estas medindo média de 05 mm no maior eixo, não enegrecidas, compatíveis com as feridas provocadas por estilhaços, não se opondo este perito serem decorrentes da ação de estilhaços de vidro; algo semelhante, mas em faixa, que mede 90 x 30 mm, está presente na horizontal, face posterior do ombro direito; o corpo apresenta quatro feridas ovais, medindo, duas 10 x 05 mm, as demais 15 x 10 mm, de bordas escoriadas e invertidas, compatíveis com orifícios de entrada de projéteis de arma de fogo, representadas nos esquemas pelas letras E; E1 na região retroauricular direita, saída S1 no supercílio esquerdo, linha média; E2, região pré-auricular direita, saída S2 pelo globo ocular direito; E3, região periorbital lateral direita, saída S3, região periorbital lateral esquerda; E4, região bucinadora direita, o projétil de arma de fogo, chumbo nu deformado, removido da região retroauricular esquerda; o restante da superfície corporal, sem lesões violentas; **EXAME INTERNO-** rebatido os retalhos do couro cabeludo, estes infiltrados por sangue, anteriormente, principalmente à esquerda, também a musculatura temporal, de ambos os lados; abóbada craniana com fratura linear frontotemporal direita; orifício em tronco de cone com a base voltada para a tábua interna, osso temporal direito; outros dois orifícios em tronco de cone, com a base voltada para a tábua externa, compatíveis com saídas de PAFs, região frontotemporal esquerda; retirada a calota craniana, os espaços meníngeos com sangue, o encéfalo lacerado em ambos os hemisférios cerebrais, e cerebelo, à direita; base do crânio fraturada nos três andares, bilateralmente; acessada a cavidade abdominal, útero pequeno, sem conteúdo.

---

#### Discussão:

A morte decorreu de ferimentos transfixantes do crânio, da direita para a esquerda, ligeiramente de trás para frente, com conseqüente laceração do encéfalo, tendo como agente vulnerante, projéteis de arma de fogo de baixa energia cinética.

---

#### Das respostas aos quesitos:

1 ) Houve morte?

sim

2 ) Qual foi a causa da morte?

Ferimentos transfixantes do crânio, com laceração do encéfalo.

3 ) Qual foi o instrumento ou meio que produziu a morte?

Projétil de arma de fogo.



GOVERNO DO ESTADO DO RIO DE JANEIRO.  
SECRETARIA DE ESTADO DE SEGURANÇA - SESEG  
CHEFIA DA POLÍCIA CIVIL DO ESTADO DO RIO DE JANEIRO  
DEPARTAMENTO DE POLÍCIA TÉCNICO-CIENTÍFICA  
IML - Afrânio Peixoto  
Avenida Francisco Bicalho, 300 Centro - RIO DE  
JANEIRO - Tel: 2333-7515

1304

### LAUDO DE EXAME DE NECROPSIA

---

Laudo: IML-RJ-CMD-008220/2018    Data da Requisição: 14/03/2018  
Procedimento: 901-00385/2018    Recebimento da Requisição: 15/03/2018  
Requisição: 017618-1901/2018    01:16:28  
GRC: 90103712018    Encerramento do Laudo: 15/03/2018    04:15:04  
Processo:    Prontuário: 540-07321/2018  
Órgão Requiritante: DH - CAPITAL

---

4 ) Foi produzido por meio de veneno, fogo, explosivo, asfixia ou tortura, ou por outro meio insidioso ou cruel (resposta especificada)?

Prejudicado pelo desconhecimento da dinâmica do evento.

5 ) Outras considerações objetivas relacionadas aos vestígios produzidos pela morte, a critério do Senhor Perito Legista.  
Não

---

CLAUDIO AMORIM SIMÕES  
Perito Legista  
870.736-6 - CRM 52-63874-9

1305

SECRETARIA DE ESTADO DE SEGURANÇA PÚBLICA  
DEPARTAMENTO ESTADUAL DE SEGURANÇA PÚBLICA

INSTITUTO MÉDICO-LEGAL  
SEÇÃO DE CLÍNICA MÉDICO-LEGAL

Esquema de lesões localizadas na face esquerda da cabeça de

Manielle Francisco

examinado em

pelos peritos Drs.

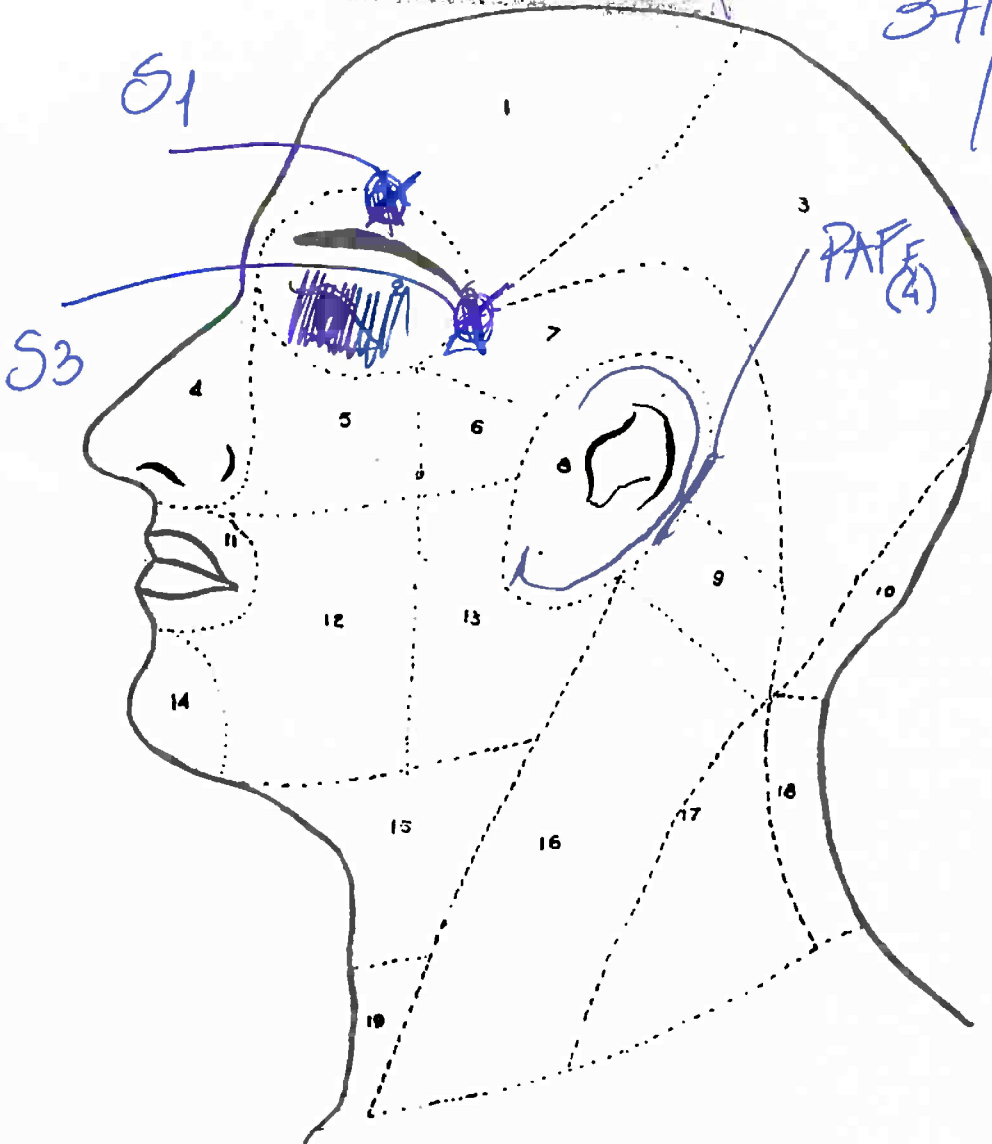
Cláudio Amorim Simões

Médico Legista

15 MAR 2018

CRM 52.63874-9  
Matr. 870736-6

RO 901-00385/2018  
371/DH



REGIÕES:

- 1 - Frontal
- 2 - Orbitária
- 3 - Parietal
- 4 - Nasal
- 5 - Malar
- 6 - Zigomática
- 7 - Temporal
- 8 - Auricular
- 9 - Mastóidea
- 10 - Occipital
- 11 - Labial
- 12 - Bucinadora
- 13 - Masseterina
- 14 - Mentoniana
- 15 - Supra-hióidea
- 16 - Carotidiana
- 17 - Supraclavicular
- 18 - Nuca
- 19 - Infra-hióidea

FIGURA Nº \_\_\_\_\_

Lauro  
008229/2018



ESTADO DO RIO DE JANEIRO  
 SECRETARIA DE ESTADO DA POLÍCIA CIVIL  
 DEPARTAMENTO GERAL DE POLÍCIA TÉCNICO-CIENTÍFICA  
 INSTITUTO MÉDICO LEGAL AFRÂNIO PEIXOTO  
 SERVIÇO DE NECROPSIAS

1306

Esquema das lesões localizadas na face direita do corpo de .....

*Marielle Francisco da Silva*

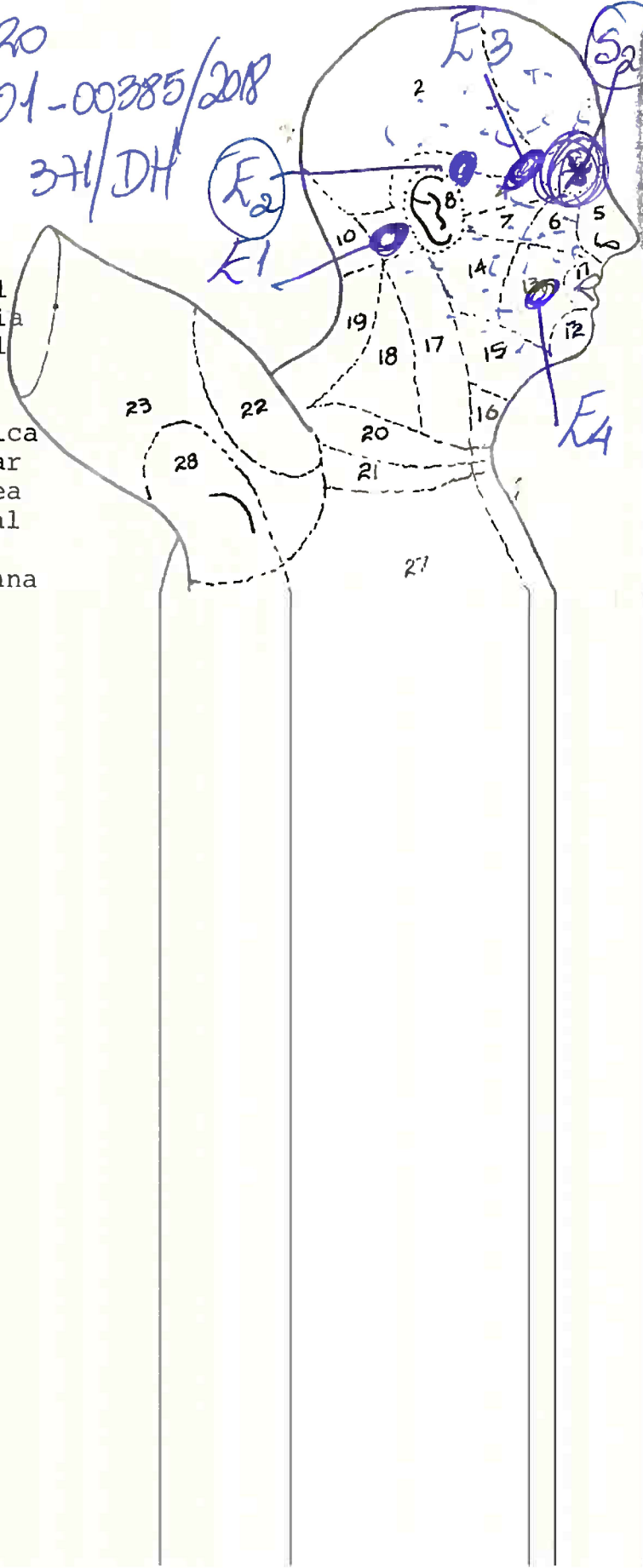
Periciado em .....

*RO*  
*901-00385/2018*  
*371/DH*


Pelos peritos Drs.  
 Cláudio Amorim Simões  
 Médico Legista  
 15 MAR 2018  
 CRM 52.6387/9  
 Matr. 870736

REGIÕES:

- 1-Frontal
- 2-Parietal
- 3-Orbitária
- 4-Temporal
- 5-Nasal
- 6-Malar
- 7-Zigomática
- 8-Auricular
- 9-Mastóidea
- 10-Occipital
- 11-Labial
- 12-Mentoniana



- 22-Deltoidiana
- 23-Terço superior do braço
- 24-Esternal
- 25-Mamária
- 26-Mamilar
- 27-Torácica
- 28-Côncavo axilar
- 29-Hipocôndrio
- 30-Epigástrica
- 31-Umbilical
- 32-Mesogástrica





ESTADO DO RIO DE JANEIRO  
 SECRETARIA DE ESTADO DA POLÍCIA CIVIL  
 DEPARTAMENTO GERAL DE POLÍCIA TÉCNICO-CIENTÍFICA  
 INSTITUIÇÃO MÉDICO LEGAL AFRÂNIO PEIXOTO  
 SERVIÇO DE NECROPSIAS

1306

Esquema das lesões localizadas na face direita do corpo de .....

*Manielle Francisco da Silva*

Periciado em .....

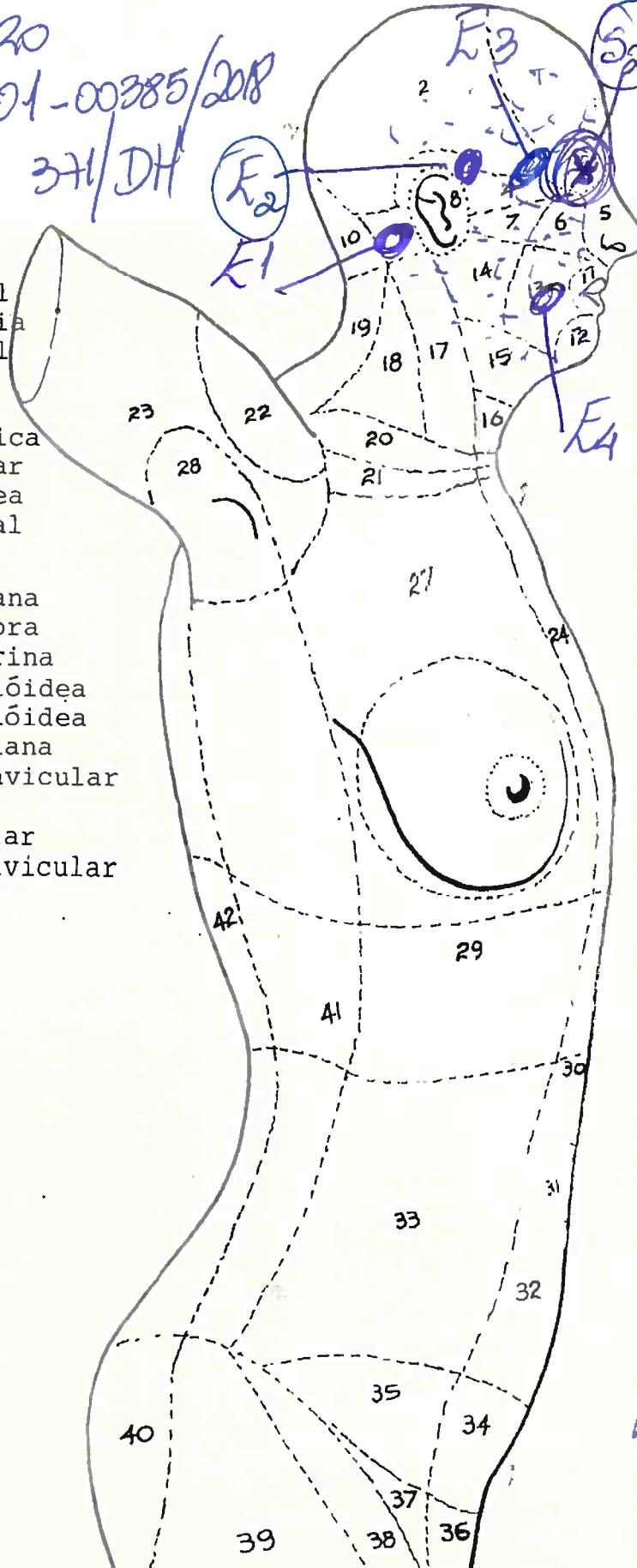
*RO*  
*901-00385/2018*  
*371/DH*

Pelos peritos Drs:  
 Cláudio Amorim Simões  
 Médico Legista  
 15 MAR 2018  
 CRM 52.6387-9  
 Matr. 8707366

REGIÕES:

- 1-Frontal
- 2-Parietal
- 3-Orbitária
- 4-Temporal
- 5-Nasal
- 6-Malar
- 7-Zigomática
- 8-Auricular
- 9-Mastóidea
- 10-Occipital
- 11-Labial
- 12-Mentoniana
- 13-Bucinatora
- 14-Masseterina
- 15-Supra-hióidea
- 16-Infra-hióidea
- 17-Carotidiana
- 18-Supraclavicular
- 19-Nuca
- 20-Clavicular
- 21-Infraclavicular

- 22-Deltoidiana
- 23-Terço superior do braço
- 24-Esternal
- 25-Mamária
- 26-Mamilar
- 27-Torácica
- 28-Côncavo axilar
- 29-Hipocôndrio
- 30-Epigástrica
- 31-Umbilical
- 32-Mesogástrica
- 33-Flanco
- 34-Hipogástrica
- 35-Fossa ilíaca
- 36-Pubiana
- 37-Inguinal
- 38-Crural
- 39-Iliaca
- 40-Glútea
- 41-Linha axilar anterior
- 42-Linha axilar posterior



*Lauco*  
*008220/2018*